Projekt: Prädiktion des malignen Mediainfarktes mit Diffusions- und Perfusions-MRT

Hintergrund

Ausgedehnte Infarkte im Gebiet der A. cerebri media können zu einem raumfordernden Hirnödem führen. Der klinische Verlauf dieser Patienten ist gekennzeichnet durch sekundäre neurologische Verschlechterungen mit Bewusstseinstrübung und weiteren Zeichen der Hirnstammeinklemmung bis hin zum Tod. Die Prognose von Patienten mit raumforderndem Mediainfarkt ist schlecht: Trotz maximaler konservativer Therapie sterben etwa 80 Prozent (Hacke et al. 1996), weshalb diese Schlaganfälle auch als "maligne Mediainfarkte" bezeichnet werden.

Frühzeitig Risikopatienten für maligne Mediainfarkte zu identifizieren, ist deshalb essentiell. Damit wäre es möglich, so rasch wie möglich eine optimale Therapie in die Wege zu leiten, d.h. die Patienten auf eine Intensivstation zu verlegen, eine optimale Hirndrucktherapie einzuleiten und ggf. eine entlastende operative Behandlung vorzubereiten.

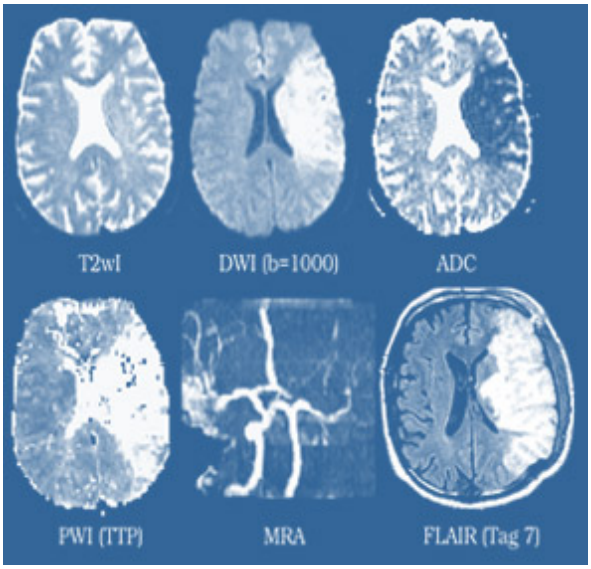

Abb. 1: Beispiel früher MRT-Bildgebung mit PWI, DWI und MR-Angiographie bei einem Patienten mit malignem Mediainfarkt. Der Patient präsentierte sich mit einer globalen Aphasie und rechtsseitigen Hemiplegie (NIHSS 19). Das MRT wurde 165 Minuten nach Symptombeginn durchgeführt. In den diffusionsgewichteten Bildern (b=1000 und ADC) zeigt sich bereits eine ausgedehnte territoriale Läsion, während im T2-gewichteten Bild kein eindeutiges Infarktareal abgrenzbar ist. In der MR-Angiografie stellt sich ein Carotis-T-Verschluss dar, das perfusionsgewichtete Bild (PWI) zeigt eine Perfusionsverzögerung über dem gesamten Mediaterritorium. Am Tag 1 nach Aufnahme kam es zu einer klinischen Verschlechterung mit zunehmender Bewusstseinseintrübung, woraufhin eine entlastende Hemikraniektomie erfolgte. In der Verlaufskontrolle 7 Tage nach Ereignis zeigt sich im FLAIR-Bild ein kompletter Mediainfarkt mit ausgeprägter Schwellung, welche infolge der Hemikraniektomie zu keiner Verlagerung der Mittellinie führt. (Abbildung aus: Thomalla G et al. Intensivmedizin und Notfallmedizin. 2004;41:227-237)

Ziele

Die Studie hat zum Ziel, Parameter zu erkennen, die es bereits in der Aufnahmesituation ermöglichen, Risikopatienten für die Entwicklung eines malignen Mediainfarktes zu identifizieren. Dazu untersucht das Forscherteam, ob das Schlaganfall-MRT innerhalb eines Zeitfensters von 6 Stunden nach Symptombeginn, eine zuverlässige Vorhersage maligner Mediainfarkte ermöglicht. Das Schlaganfall-MRT mit Kombination von perfusionsgewichteter und diffusionsgewichteter MRT (PWI und DWI) sowie MR-Angiographie hat sich in den letzten Jahren zunehmend als diagnostischer Standard durchgesetzt. Zudem bietet es mit Untersuchungszeiten von weniger als 20 Minuten alle wesentlichen Informationen, die für die Therapieentscheidung beim akuten Schlaganfall eine Rolle spielen (Röther et al. 2002).

Vorgehensweise

In der prospektiven, multizentrischen Studie werden alle Patienten mit akutem Schlaganfall innerhalb der ersten 6 Stunden im MRT untersucht. Analysiert werden klinische Parameter und das Volumen der Läsionen im Perfusions- und Diffusions-MRT. Die Diagnose eines malignen Mediainfarkts wird gestellt, wenn es im Verlauf bei den Patienten zu einer Bewusstseinseintrübung kommt und die Bildgebung einen ausgedehnten raumfordernden Mediainfarkt zeigt.

Ergebnisse

In einer Hamburger Pilotstudie konnten die Wissenschaftler bereits zeigen, dass neben anderen Parametern vor allem das Läsionsvolumen im Diffusions-MRT (>82 ml) sowie ein geringes PWI/DWI-"Mismatch" die Prädiktion eines malignen Mediainfarkts mit ca. 90 Prozent Sensitivität und Spezifität ermöglichte (Thomalla et al. 2003). Diese Ergebnisse sollen in der laufenden Studie prospektiv an einem größeren Patientenkollektiv überprüft werden. Das Ziel ist dabei der Einschluss von mindestens 60 Patienten mit malignem Mediainfarkt, eine Fallzahl, die bei der relativen Seltenheit des malignen Mediainfarktes nur in einem multizentrischen Ansatz zu realisieren ist.

Die Studie startete im Jahr 2002, inzwischen nehmen sieben Zentren daran teil (Berlin, Düsseldorf, Frankfurt am Main, Hamburg, Heidelberg, Köln, Leipzig). Bis zum Oktober 2005 sind bereits über 40 Patienten mit malignem Mediainfarkt in die Studie eingeschlossen worden.

Literatur

Hacke W, Schwab S, Horn M, Spranger M, De Georgia M, von Kummer R. "Malignant" middle cerebral artery territory infarction: clinical course and prognostic signs. Arch Neurol. 1996;53:309-15.

Röther J, Schellinger PD, Gass A, Siebler M, Villringer A, Fiebach JB, Fiehler J, Jansen O, Kucinski T, Schoder V, Szabo K, Hennerici M, Zeumer H, Sartor K, Weiller C, Hacke W, and the Kompetenznetzwerk Schlaganfall Study Group. Effect of Intravenous Thrombolysis on MRI Parameters and Functional Outcome in Acute Stroke < 6 Hours. Stroke. 2002;3:2438-45.

Thomalla G, Kucinski T, Schoder V, Fiehler J, Zeumer H, Weiller C, Röther J. Prediction of malignant middle cerebral artery infarction by early perfusion and diffusion weighted MRI. Stroke. 2003;34:1892-1900.

Projektleiter

Prof. Dr. med. Joachim Röther
Klinik für Neurologie
Asklepios Klinik Altona
Paul-Ehrlich-Straße 1
22763 Hamburg

Dr. med. Götz Thomalla
Neurozentrum
Klinik und Poliklinik für Neurologie
Universitätsklinikum Hamburg-Eppendorf
Martinistraße 52
20246 Hamburg
» E-Mail